

Pathologie

Recklinghausen

Pathologisches Institut

Mühlenstr. 31

45659 Recklinghausen

Tel.: 02361 – 93 00-0

Fax: 02361 – 93 00-93

www.pathologie-re.de



Mamma-Manual

8. aktualisierte Auflage

Stand: August 2016



Einleitung

Seit der Einführung und breiten Anwendung moderner bildgebender Verfahren (z. B. Mammographie, Ultraschall, MRT) ist ein entscheidender Fortschritt in der Diagnostik benigner und maligner Erkrankungen der Mamma zu verzeichnen. Asymptomatische Tumorerkrankungen können zunehmend in früheren Stadien erkannt werden. Hierzu kommt auch die frühzeitige Diagnose von Karzinomvorstufen im Rahmen des Mammographie-Screenings. Die frühe Diagnostik des Mammakarzinoms wird durch das Konzept der brusterhaltenden Therapie (BET) flankiert.

Der Pathologe ergänzt das diagnostische und therapeutische Gesamtkonzept durch eine immer komplexere histologische Aufarbeitung von Biopsien und Resektaten einschließlich der Bestimmung prognostisch und therapeutisch relevanter Zusatzuntersuchungen wie z.B. immunhistochemischer und molekularpathologischer Untersuchungsverfahren. Eine gut organisierte Kooperation zwischen den beteiligten Disziplinen (Hausarzt, Radiologe, Gynäkologe, Pathologe, Onkologe) ist unabdingbare Voraussetzung für die optimale Diagnostik und Therapie des Mammakarzinoms und wird im Brustzentrum Recklinghausen gelebt.

Das im Folgenden vorgelegte Konzept orientiert sich an nationalen und internationalen Empfehlungen sowie Richtlinien und hat zum Ziel, durch standardisierte Arbeitsweisen in Klinik und Pathologie eine optimale Diagnostik zu gewährleisten.

Die nun vorliegende aktualisierte Ausgabe des Manuals wurde aktuellen diagnostischen Standards angeglichen.

Das Mamma-Manual ist verbindliche Arbeitsanweisung für die Mitarbeiter des Pathologischen Institutes Recklinghausen.

Kritische Anmerkungen und Ergänzungsvorschläge nehmen wir jederzeit gerne entgegen.

Eine Literaturübersicht und Internet-Adressen finden Sie im Anhang.

Prof. Dr. K. Schmitz, Dr. Walter Dr. Chmelar Dr. Pahnke PD. Dr. Sheu-Grabellus

Recklinghausen, August 2016

INHALT

1 Organisation. Klinisches Vorgehen.....	5
1.1 Konventionelle Bearbeitung (Paraffinschnitt)	5
1.2 Schnellschnitte (sog. Gefrierschnitte).....	6
1.3 Richtlinien zum operativen Prozedere; Markierungen	6
1.3.1 Markierungen der Präparate (z.B. Segmentresektate) zur topographischen Zuordnung.....	7
1.3.2 Retromamilläre Milchgangspräparate	7
1.3.3 Nachresektate nach vorausgegangener PE	7
1.3.4 Ablatio	8
1.3.5 Begutachtungsauftrag und Begleitschein „Mamma-PE“	8
1.3.6 Präparateradiogramme.....	8
2 Aufarbeitung Pathologie.....	9
2.1 Mamma	9
2.1.1 Technik und Makroskopie	9
2.1.2 Stanzen.....	9
2.1.3 Diagnostische Exzisionen, Quadrantektomie-Präparate.....	9
2.1.4 Präparation (Zuschnitt)	9
2.1.5 Radiographische Untersuchungen der Präparate im Institut.....	10
2.1.6 Makroskopischer Befund (Exzidat/Abladat)	10
2.1.7 Einbettung	11
2.1.8 Mamillenexzidate bei Morbus Paget.....	12
2.2 Axilla	12
2.2.1 Präparation - Befund.....	12
2.2.2 Histologie.....	13
2.2.3 Sentinellymphknoten.....	13
3. Archivierung.....	14
3.1 Fixiertes Restgewebe.....	14

3.2 Paraffinblöcke und Schnittpräparate.....	14
4. Pathologisch-anatomische Begutachtung und Beurteilung.....	14
5 Klassifikationen und diagnostische Kriterien	16
5.1 Tumortypen (modifiziert nach WHO)	16
5.2 B-Klassifikation.....	17
5.3 TNM-Klassifikationen 7. Auflage 2012	18
5.3.1 Multifokalität/Multizentrität.....	21
5.3.2 Extensive und prädominante intraduktale Komponente bei invasivem Karzinom mit DCIS	21
5.6 Invasives Mammakarzinom. Tumorigradung.....	22
5.5 Regressionsgrad nach neoadjuvanter Therapie	23
6 Zusatzuntersuchungen.....	23
6.1 Immunhistochemische Rezeptoranalyse	24
6.2 Immunhistochemische Untersuchung der Her-2-neu-Expression.....	24
6.3 Immunhistochemische Untersuchung der Ki67 Proliferationsrate	25
6.4 Immunhistochemische Untersuchung eines sog. „Basalen Phänotypes“	25
6.5 Molekularpathologische Untersuchung Her-2-neu-Amplifikation (CISH-Test).....	26
6.7. Genexpression-Untersuchungen	26
7 Interne und externe Qualitätskontrolle.....	26
7.1 Interne Qualitätskontrolle.....	27
7.2 Externe Qualitätskontrolle.....	27
8 Internet-Adressen und Literatur	28
8.1 Internet-Adressen	28
8.2 Literatur	28
Anlage 1.....	30
Anlage 2 Zuschnitt-Mamma.....	32
Anlage 3 HER-2 CISH Auswertung.....	33

1 ORGANISATION. KLINISCHES VORGEHEN.

1.1 KONVENTIONELLE BEARBEITUNG (PARAFFINSCHNITT)

- **Mammastanzen**, die bis 10.30 Uhr in formalinfixiertem Zustand (mindestens 4 h in Formalin) im Institut eingegangen sind, werden als so genannte **Schnelleinbettungen** bearbeitet. Die histologische Beurteilung und Befundübermittlung erfolgt am selben Tag ab ca. 14 Uhr.
Stanzen, die nach 10.30 Uhr eingehen, werden mit der üblichen Routinehistologie bearbeitet und können am nächsten Morgen gegen 8.30 Uhr befundet werden. Gehen Stanzen nach 14 Uhr ein, folgt der Befund am nächsten Tag gegen 14.00 Uhr, um die notwendige Minimalfixierungszeit von 4 h gewährleisten zu können.
Gehen Stanzen freitags nach 10.30 Uhr ein, kann der Befund am Samstag telefonisch oder als Telefax übermittelt werden.
- Auf den Begutachtungsaufträgen ist immer die Angabe einer telefonischen Durchwahl und/oder einer Faxnummer für die Mitteilung des Befundes erforderlich.
- Größere **Biopsien** und **Resektate** bedürfen einer längeren Fixationszeit. Kommen diese Präparate bereits ausreichend fixiert bis 15.00 Uhr im Institut an, so erfolgt der Zuschnitt noch am selben Tag, das Ergebnis liegt am nächsten Tag vor.
Sind diese Präparate noch nicht hinreichend fixiert, was bei großen Präparaten (Ablادات) oder erst am Nachmittag entnommenen Präparaten der Fall sein kann, müssen diese Präparate vor der weiteren Bearbeitung zunächst im Institut hinreichend,
d. h. mindestens 24 Stunden, fixiert werden. In derartigen Fällen liegt das Ergebnis erst am übernächsten Werktag vor.
- Bei eilbedürftigen Diagnosen sollte in jedem Fall ein entsprechender und gut leserlicher Hinweis auf unseren Begutachtungsaufträgen erfolgen. Bei allen Mamma-biopsien bitte neben dem Begutachtungsauftrag auch den Begleitschein „Mamma-PE“ ausfüllen (Anlage 1).

- Alle Präparate sind in ausreichend großen und mit Formalin gefüllten Versandgefäßen zu zuschicken. Verhältnis Präparatevolumen – Formalin mindestens 1 : 2, das heißt, das Präparat sollte im Transportgefäß vollständig von Formalin bedeckt sein.

1.2 SCHNELLSCHNITTE (SOG. GEFRIERSCHNITTE)

- **Schnellschnittuntersuchungen** setzen voraus, dass die klinisch (z. B. mam-mographisch) festgestellte Läsion für den Pathologen makroskopisch eindeutig erkennbar ist. Suspekte Läsionen sollten zumindest palpabel und markiert sein.
- Für Schnellschnittuntersuchungen sollte eine intraoperative Konsequenz gegeben sein.
- Bei Schnellschnitten ist weiterhin zu berücksichtigen, dass am tiefgekühlten Material bei der Herstellung der Schnellschnitte aus technischen Gründen ein im zum Vergleich zu Paraffinschnitten nicht unerheblicher „Verschnitt“ anfällt. Dieser „Verschnitt“ steht für die spätere Paraffinschnitttechnik nicht mehr zur Verfügung! Aus diesem Grund herrscht Einvernehmen darüber, dass Mammaläsionen, die **kleiner als 1 cm** sind, im allgemeinen nicht der Schnellschnittuntersuchung zugeführt werden sollen.
- Ausnahmen von dieser Regelung sollten vorher abgesprochen werden, in jedem Fall muss die entsprechende Läsion aber palpabel und markiert sein.
- Die Zusendung des Gewebes für Schnellschnittuntersuchungen muss **nativ in trockenen** Versandgefäßen erfolgen. Zum Schutz vor einer Austrocknung des Gewebes müssen diese Gefäße dicht verschlossen werden.
- Eine Lagerung von Schnellschnittmaterial auf Tupfer oder in NaCl-Lösung hat schwere Artefakte zur Folge.

1.3 RICHTLINIEN ZUM OPERATIVEN PROZEDERE; MARKIERUNGEN

- Bei allen diagnostischen oder therapeutischen Resektaten ist anzustreben, die Läsion in toto zu gewinnen und dann eindeutig zu markieren.
- Fraktionierte Resektate sind auch bei eindeutiger Markierung oft schwierig topographisch zu zuordnen und aufzuarbeiten. Das Einschneiden von Präparaten durch den Operateur sollte unterbleiben. Auch Einrisse der Präparate sollten vermieden werden.

1.3.1 MARKIERUNGEN DER PRÄPARATE (Z.B. SEGMENTRESEKTATE) ZUR TOPOGRAPHISCHEN ZUORDNUNG

- Resektate sollten mit 2 unterschiedlich langen röntgenpositiven Fäden markiert werden, deren Achsen aufeinander senkrecht stehen. Das heißt z.B. 12.00 Uhr und 9.00 Uhr, nicht aber 12.00 Uhr und 6.00 Uhr.
- Die Markierungen wie folgt anbringen: kurzer Faden kranial, langer Faden lateral. Eine Angabe zur Positionierung dieser Fäden mittels Uhrzeit (z.B. kranial = 12 Uhr) ist ebenfalls möglich.
- Auf dem obligaten Begleitschein „Mamma-PE“ ist in jedem Fall in der Skizze die Seitenangabe mit Entnahmeposition der PE (Quadrant) zu markieren. Positionen der Fadenmarkierungen bitte ankreuzen oder schriftlich mitteilen.
- Die Fadenmarkierungen bitte sicher anbringen. Die Knoten aber nicht zu fest anziehen, um eine schnelle und atraumatische Entfernung durch den Pathologen zu ermöglichen
- Die Resektion palpabler Läsionen sollte allseits mit ausreichendem Sicherheitsabstand von 5 mm erfolgen. Bei präfaszialen Tumoren und operativer Mitnahme der Faszie kann der dorsale Sicherheitsabstand u.U. geringer sein.
- Bei notwendiger Markierung von Mammaläsionen (z.B. Mikrokalk) durch Drahtmarkierungen sollten bogenförmige Sonden bzw. Y-Sonden verwendet werden. X-förmige Sonden lassen sich vor der Präparation (Zuschnitt) nur sehr schwierig entfernen. Die Entfernung derartiger Sonden führt erfahrungsgemäß zu großen Gewebsdefekten im Bereich einer oft nur sehr kleinen Läsion.

1.3.2 RETROMAMILLÄRE MILCHGANGLSPRÄPARATE

- Auch hier bitten wir um Fadenmarkierungen im cranialen (kurzer Faden) und lateralem (langer Faden) Pol. In diesem Fall ist eine zusätzliche Markierung mamillenwärts empfehlenswert, insbesondere wenn keine Haut mitgefasst wurde.
- Auch in diesen Fällen bitten wir um Angabe bzw. Skizze über Seite und Lokalisation in dem Begleitschein Mamma-PE.
Zusätzliche auffällige Veränderungen, auch in der Haut, bitte mit gesondert aufgeführten Fäden markieren und skizzieren.

1.3.3 NACHRESEKTATE NACH VORAUSGEGANGENER PE

Bei Nachresektaten (R1-Situationen oder zu geringer Sicherheitsabstand), die häufig eine schalenförmige Form haben, sollte die tumornahe Seite mit Faden oder Tusche markiert werden. Dem topographischen Einzelfall angepasst müssen darüber hinaus für die anatomische Zuordnung Fäden angebracht werden, deren Lokalisation schriftlich angegeben oder in der Skizze des Formblattes eingezeichnet werden sollte. Es reicht zumeist eine Fadenmarkierung tumornah. Bei großen Nachresektaten können ggfs. auch weitere Fadenmarkierungen hinzugefügt werden

1.3.4 ABLATIO

Bei Ablatio-Präparaten reicht die Seitenangabe und eine Fadenmarkierung z. B. am kranialen Rand des Präparates.

1.3.5 BEGUTACHTUNGS-AUFTRAG UND BEGLEITSCHIN „MAMMA-PE“

Den Begutachtungsauftrag und Begleitschein bitte immer vollständig ausfüllen. Bei gleichzeitiger Operation oder Punktion auf der rechten und linken Seite bitte seitenge-trennt zwei Vordrucke ausfüllen, um die Möglichkeit einer Verwechslung auszuschließen.

Wichtig:

- klinische Befunde (z.B. Mikrokalk, BIRADS ect.).
- Lokalisation (Skizze mit den Markierungen)
- Frühere Mammaeingriffe
- Vorausgegangene Therapie.
- Klinisch ermittelte Tumorgöße (cm Maximaldurchmesser)

1.3.6 PRÄPARATERADIOGRAMME

- Bei nicht palpablen Läsionen, insbesondere beim Verdacht auf nicht invasive Mammakarzinome und beim Vorliegen von Mikrokalk sollten Präparateradiogramme angefertigt werden und uns mit den Präparaten zugeschickt werden.
- Erfolgt bei Mammakalzifikationen eine röntgenologische Untersuchung von Mammastanzen (Vakuumbiopsien), dann sollte mitgeteilt werden, in welchen Stanzen Mikrokalk getroffen wurde. Nummerierung der Stanzen bitte fortlaufend.

2 AUFARBEITUNG PATHOLOGIE

Die Präparation (Zuschnitt) erfolgt unfixiert (Schnellschnittmaterial) oder formalinfixiert in gleicher Weise.

2.1 MAMMA

2.1.1 TECHNIK UND MAKROSKOPIE

2.1.2 STANZEN

Angabe von Anzahl, Länge und Konsistenz. Aufarbeitung in Stufenschnitten, Immunhistochemie wird im **Regelfall** durchgeführt (ER, PR, Her-2/neu, Ki67). In Ausnahmefällen mit zu geringer Fixationsdauer (< 6 h) wird hiervon abgesehen. Eine Wiederholung der Her-2/neu Testung am Operationsmaterial kann erforderlich sein.

2.1.3 DIAGNOSTISCHE EXZISIONEN, QUADRANTEKTOMIE-PRÄPARATE

- Gewicht und Abmessungen (3 Dimensionen).
- Beschreibung der Oberfläche (glatt, eingerissen, eingeschnitten, Artefakte durch Kauter ect.).
- Falls mitreseziert: Faszie, Muskulatur, Haut einschließlich Maßangaben.
- Faden- bzw. Drahtmarkierungen beschreiben. Topographische Zuordnung laut klinischer Angabe.
- Entfernung von Drahtmarkierungen nach Farbmarkierung der Sondenspitze über einen Einschnitt von einer sondennahen Resektionsgrenze. Palpation des Präparates und Angabe der topographischen Zuordnung indurierter Herde zu den jeweiligen Resektionsgrenzen.
- Tumorbefund (2.1.6).

2.1.4 PRÄPARATION (ZUSCHNITT)

An allen Präparaten erfolgt zunächst folgende Farbmarkierung der Resektionsgrenzen:

- Kranial: schwarz
- Kaudal: rot
- Ventral: blau
- Dorsal: grün.

Exzisionsbiopsien werden bei senkrechtem Schnittverlauf im allgemeinen quer zur Längsachse in 3 mm dicke Scheiben vom rechten Pol bis zum linken Pol des Präparates komplett lamelliert. Die thoraxferne Resektionsgrenze liegt dabei oben. Die einzelnen Präparate werden fortlaufend nach rechts umgeklappt und so nebeneinander gelegt, dass der thoraxferne Präparaterand dem rechten Scheibenrand entspricht. Die Scheiben werden von rechts nach links durchnummeriert. In dieser Anordnung kann eine fotografische Dokumentation erfolgen.

Quadrantektomie-Präparate werden beim Zuschnitt so positioniert, dass der mamillen-seitige Rand nach rechts, der mamillenferne Rand nach links und die ventrale Grenze nach oben zeigt. Auch diese Präparate werden in parallele 3 mm dicke Scheiben lamelliert. Das Lamellieren dieser Präparate beginnt rechts (mamillennahe) und endet links (mamillenfern). Auch diese Scheiben werden nach rechts geklappt und so nebeneinander gelegt, dass die thoraxferne (ventrale) Resektionsgrenze dem rechten Scheibenrand entspricht. Mamillennahe beginnend werden auch diese Scheiben durchnummeriert, sie können in dieser Anordnung ebenfalls fotografisch dokumentiert werden.

Die Zuordnung der oberen und unteren Scheibenränder ist variabel, sie hängt von der Seiten- und Quadrantenlokalisation ab.

- Abladate werden von dorsal rechts lateral beginnend lamelliert. Die Haut wird ventral belassen, das Präparat dadurch fixiert und topographisch in übersichtlicher Form gehalten. Mamille, retromamillärer Bereich und tumornahe Haut werden zur histologischen Untersuchung abpräpariert.

2.1.5 RADIOGRAPHISCHE UNTERSUCHUNGEN DER PRÄPARATE IM INSTITUT

Mittels eines Vergrößerungsröntgengerätes (Faxitron MX 20) können von den Präparatescheiben Radiogramme angefertigt werden. Nach der Zuordnung der radiographisch suspekten Areale zu den einzelnen Scheiben kann eine sehr gezielte Gewebentnahme aus den einzelnen Scheiben erfolgen.

Indikationen hierfür sind z.B.:

- Detektion kleiner Tumore
- Größenbestimmung unscharf abgegrenzter Läsionen
- Gezielte Suche nach Mikrokalk.

Eine Suche nach Mikrokalk ist auch an den bereits fertigen Paraffinkapseln der einzelnen Proben möglich.

- Da im hiesigen Institut keine Entwicklungsmöglichkeit besteht, müssen die jeweiligen Röntgenfilme kostenpflichtig in der Röntgenabteilung des Prosper-Hospitals entwickelt werden. Wegen des Zeitaufwandes ist die radiographische Suche nach Mikrokalk am Schnellschnittgewebe nicht angezeigt.

2.1.6 MAKROSKOPISCHER BEFUND (EXZIDAT/ABLADAT)

Vor dem Lamellieren

- Exzizat/Abladat
- Anzahl
- Nativ/Formalin-fixiert

- Markierungen
- Maße (3-D, lagerungsbedingte Kompression vermeiden!)
- Gewicht
- Haut (Maße, PE-Wunde, Punktionsmarke, Narbe, Verfärbungen etc.)
- Mamille (Lokalisation, Einziehung, glatt, aufgeraut)
- Faszie/Muskulatur
- Weitere Befunde (z.B. axilläres Fettgewebe, Lymphknoten)
- Farbstoffmarkierung der Resektionsgrenzen

Nach dem Lamellieren

- Anzahl der Scheiben
- Herdbefunde (palpabler Tumor):
 - Anzahl
 - Lokalisation
 - Größe (drei Dimensionen)
 - Konsistenz
 - Schnittfläche
 - Abgrenzung gegen Umgebung
 - Abstände zu allen Resektionsgrenzen
 - Abstand zur Haut
 - Stichkanal
 - PE-Höhle nach vorausgegangener frischerer PE
 - Korrelation der Herdbefunde mit Präparateradiogramm

Übriges Gewebe

Drüsen- und Bindegewebe/Fett (%)
Zysten
Narben

Anzahl der Scheiben und Herdbefunde können auf dem entsprechenden Dokumentationsbogen vermerkt werden (Anlage 2).

2.1.7 EINBETTUNG

- Von allen Präparaten werden sämtliche Resektionsgrenzen eingebettet, bei Ablادات einschließlich der Hautgrenzen. Hierbei werden die makroskopisch verdächtigen Areal senkrecht zu den jeweiligen Resektionsgrenzen aufgearbeitet

- Bei ventralem Hautexzidat entspricht der Hautstreifen in der Regel der ventralen Grenze. Bei größeren entsprechenden Exzidaten (Quadrantektomie) werden die mamillennahe und die mamillenferne Scheibe komplett eingebettet.
- Präparate bis zu einem Maximaldurchmesser von 5 cm werden komplett eingebettet. Ebenfalls komplett eingebettet werden palpable Tumore bis zu einem Durchmesser von 2 cm und nicht invasive Karzinome (DCIS, CLIS). Neben dem Tumorzentrum werden die Tumorgrenzen in allen Richtungen mituntersucht. Hier wird jeweils 8 – 10 mm angrenzendes Mammagewebe belassen, um eine nicht invasive Tumorkomponente erfassen und beurteilen zu können.
- Neben einer hinreichenden Anzahl von Tumorböcken wird in mindestens 2 Böcken tumorfreies Mammagewebe untersucht.
- Bei mammographisch nachgewiesenen, nicht palpablen Läsionen wird das suspekte Areal komplett aufgearbeitet.
- Bei Tumoren mit einem Durchmesser von maximal ca. 1,5 cm erfolgt die nachvollziehbare Dokumentation des Maximaldurchmessers durch Einbettung einer entsprechenden Tumorscheibe. Bei größerem Durchmesser sollte die Einbettung und nachvollziehbare Zuordnung zu entsprechend bezeichneten Paraffinkapseln so erfolgen, dass eine nachträgliche Rekonstruktion des maximalen Tumordurchmessers möglich ist.
- An Abladaten werden außerdem Mamille, retromamilläres Gewebe und tumornahe Haut eingeblockt. Stichkanäle werden bei allen Präparaten mikroskopisch dokumentiert. Die Ränder von PE-Höhlen in Nachresektaten oder Abladaten werden unter Berücksichtigung der an der vorausgegangenen PE festgestellten topographisch erfassten Tumorausbreitung systematisch eingebettet. Bei Abladaten ist es in der Regel ausreichend, die tumornächste Resektionsgrenze mit Farbstoff zu markieren.
- Alle Gewebentnahmen aus den nummerierten Gewebsscheiben werden in den entsprechenden Vordrucken dokumentiert (Anlage 2).
- Gelangen mehrere Proben von einer Seite zur Untersuchung, so werden diese fortlaufend mit römischen Ziffern gekennzeichnet. Diese römischen Ziffern werden auf die Paraffinblöcke und die späteren Schnittpräparate übertragen. Die Kennzeichnung der einzelnen Kapseln (Blöcke) erfolgt weiterhin fortlaufend von a – z. Die Bezeichnung der Kapseln und Blöcke werden in dem Zuschnittschema (Abbildung, Anlage 2) den jeweiligen Gewebsscheiben zugeordnet.
- Die Kantenlänge der zugeschnittenen Proben sollte 1,8 cm pro Kapsel nicht überschreiten. Bei makroskopisch gut erkennbaren Karzinomen wird eine maximal 1 x 1 x 0,4 cm messende Scheibe ausschließlich für die ergänzenden immunhistochemischen Untersuchungen zugeschnitten und eingekapselt.

2.1.8 MAMILLENEXZIDATE BEI MORBUS PAGET

Mamillensexzidate bei Verdacht auf M. Paget werden vor dem Zuschnitt ebenfalls mit Farbstoff markiert (2.1.4) und dann komplett mit Hautstreifen, Unterhaut- und Drüsengewebe eingebettet.

2.2 AXILLA

2.2.1 PRÄPARATION - BEFUND

Die Präparation des axillären Fettgewebes sollte in formalinfixiertem Zustand erfolgen, da sich Lymphknoten fixiert besser palpieren lassen und auch makroskopisch besser darstellbar sind.

Wesentlicher Befund:

- Anzahl, Maße und Gesamtgewicht der Präparate
- Anzahl der Lymphknoten
- Konsistenz und max. Durchmesser des größten auffindbaren Lymphknotens
- Ausbildung von Lymphknotenkonglomeraten
- Falls erkennbar: ektopes Mammagewebe oder mitgefasste Muskulatur

2.2.2 HISTOLOGIE

- Alle palpablen und makroskopisch nicht suspekten Lymphknoten werden unabhängig von ihrer Größe komplett eingebettet. Lymphknoten über 0,5 cm werden lamelliert und in die notwendige Anzahl von Kapseln (Paraffinblöcken) verbracht.
- Bei großen und makroskopisch sicher tumorinfiltrierten Lymphknoten werden zunächst nur repräsentative Anteile eingebettet. Bei perinodulärer Tumorausbreitung und Ausbildung von Lymphknotenkonglomeraten repräsentative Einbettungen auch aus der Übergangsregion zwischen den Lymphknoten.

2.2.3 SENTINELLYMPHKNOTEN

Aufarbeitung von Sentinellymphknoten (11)

- Makroskopische Begutachtung mit Angabe einer eventuellen Farbstoffmarkierung sowie der Anzahl und Größe der Lymphknoten.
- Aufarbeitung in Stufenschnitten (Abstand 100-500 μ). Neben HE-Färbungen immunhistochemische Untersuchungen mittels Pan-Cytokeratin zum Ausschluss/Nachweis von isolierten Tumorzellen bzw. Mikrometastasen.

3. ARCHIVIERUNG

3.1 FIXIERTES RESTGEWEBE

Das fixierte Restmaterial wird komplett für 8 Wochen archiviert, um ggf. weitere mikro-skopische Untersuchungen zu ermöglichen.

3.2 PARAFFINBLÖCKE UND SCHNITTPRÄPARATE

Paraffinblöcke und Schnittpräparate werden mindestens 15 Jahre im Institut archiviert.

4. PATHOLOGISCH-ANATOMISCHE BEGUTACHTUNG UND BEURTEILUNG

Befund:

1. Zitat der klinischen Angaben

2. Makroskopie: siehe 2.1.6, 2.2.2

ggf. Befund des Präparateradiogramms

3. Mikroskopie:

A Deskription des pathologischen Befundes

B Deskription des anatomischen Befundes

C Deskription der immunhistochemischen Befunde

4. Beurteilung

Invasives Karzinom: Max. Tumordurchmesser

unifokal/multifokal/multizentrisch

Malignitätsgrad

Tumortyp

Lymphangiosis/Hämangiosis

Mindestabstände von den Resektionsgrenzen bei Abständen

1 cm oder weniger

und/oder DCIS

CLIS

Maximaldurchmesser (ggf. Rekonstruktion an histologischen Schnittpräparaten)

Tumortyp (5.1)

Mindestabstände von den Resektionsgrenzen bei Abständen
1 cm und weniger

Bei DCIS/CLIS: Umfang und Art der Verkalkung (lamellär,
amorph)

Ggf. nicht tumorassoziierte Kalzifikationen

Van Nuys-Prognoseindex

ggf. extensive oder prädominante intraduktale Komponente (EIC, PIC)

Nach neoadjuvanter Therapie: Regressionsgrad nach **Sinn** (5.6)

LK-Status

TNM-Klassifikation

Hinweis auf nachfolgenden Zweitbericht immunhistochemischer Unter-
suchungsergebnisse

Verweis auf Vorbefund/Schnellschnittbefund

Benigne Veränderungen

5 KLASSIFIKATIONEN UND DIAGNOSTISCHE KRITERIEN

5.1 TUMORTYPEN (MODIFIZIERT NACH WHO)

Klassifikation gemäß der aktuellen WHO-Klassifikation (16)

Nicht invasive Karzinome

- Intraduktale Karzinome (DCIS)
 - mit Morbus Paget der Mamille
- lobuläres Carcinoma in situ
- Unterteilung des CLIS in nachresektionspflichtige Subtypen
 - polymorpher Subtyp
 - siegelringzelliger Subtyp
 - Subtyp mit Komedonekrosen

Invasive Karzinome

- invasives duktales Karzinom (no special type; NST)
 - ggf. in Verbindung mit M. Paget
- invasives duktales Karzinom mit prädominierender oder extensiver intraduktaler Komponente
- invasives lobuläres Karzinom (ggf. polymorpher Subtyp)
- muzinöses Karzinom
- Karzinom mit medullären Eigenschaften
- invasives papilläres Karzinom
- tubuläres und cribriformes Karzinom
- adenoid-zystisches Karzinom
- sekretorisches (juveniles) Karzinom
- Karzinom mit apokriner Differenzierung
- Karzinom mit osteoklastenartigen Riesenzellen
- zystisch-hypersekretorisches Karzinom
- Karzinom mit endokriner Differenzierung
- Mikropapilläres Karzinom
- Mukoepidermoides Karzinom
- Polymorphes Karzinom

5.2 B-KLASSIFIKATION (3, 8)

Die B-Klassifikation stellt eine histologische Klassifikation am Stanzmaterial dar und dient der Abklärung eines radiologisch nachgewiesenen pathologischen Befundes. Die Klassifikation wird in 5 Kategorien unterteilt. Diese verschiedenen Kategorien implizieren unterschiedliche klinische Konsequenzen (z. B. weitere Diagnostik, endgültige Therapie). Die B-Klassifikation hat nicht das Ziel einer endgültigen Diagnose, obwohl in der Mehrzahl der Fälle eine Diagnose gestellt werden kann. Die B-Klassifikation wurde speziell für die im Mammographie-Screening erfassten Läsionen erarbeitet.

B1 – nicht interpretierbares/normales Gewebe

B2 – benigne Läsionen

- sklerosierende Adenose, Fibroadenom, Zylinderepithelmetaplasie/Hyperplasie ohne Atypien (columnar cell changes without atypia), duktales Hyperplasie, mikroskopische kleine vollständig entfernte Papillome

B3 – Läsionen unklaren Malignitätspotentials

- Papilläre Läsionen
- Radiäre Narbe/komplexe sklerosierende Läsion
- Atypische lobuläre Hyperplasie (LIN I) und klassisches CLIS (LIN II)
- Flache epitheliale Atypie (FEA)
- Atypische apokrine Metaplasie
- Atypische duktales Hyperplasie (ADH)
- Phylloides Tumor
- Mukozelenartige Veränderungen

B4 – Verdacht auf Malignität

- Stark atypische Zellen in Blutkoageln
- Starke Fixations- und Quetschartefakte mit atypischen Zellgruppen
- Winziger Karzinomzellkomplex von z.B. nur 10 Zellen
- ADH mit deutlichen Zellatypien
- Papillom mit Atypien
- V.a. papilläres Karzinom
- Phylloider Tumor mit Atypien

B5 – Maligne Läsionen

B5a nicht invasiv (DCIS), CLIS (LIN III) pleomorpher

Subtyp G3 oder lobuläre Neoplasie mit
Komedonekrose oder Siegelringzell-Typ

- B5b invasives Karzinom
- B5c maligne, Invasion nicht sicher beurteilbar
- B5d anderes Malignom (z. B. Lymphom)

5.3 TNM-KLASSIFIKATIONEN 7. AUFLAGE 2012

pTNM-Klassifikation des Mammakarzinoms (15)

pT - Primärtumor		
pTX		Primärtumor kann nicht nachgewiesen werden
pTO		Kein Primärtumor
Tis		Carcinoma in situ und Morbus Paget der Mamille
	Tis (DCIS)	Duktales Carcinoma in situ
	Tis (CLIS)	Lobuläres Carcinoma in situ
	Tis (Paget)	Morbus Paget der Mamille ohne nachweisbarem Tumor
pT1		Tumor höchstens 2,0 cm im größten Durchmesser
	pT1mic	Mikroinvasives höchstens 0,1 cm im größten Durchmesser
	pT1a	Durchmesser zwischen 0,1 und 0,5 cm
	pT1b	Durchmesser zwischen 0,5 und 1,0 cm
	pT1c	Durchmesser zwischen 1,0 und 2,0 cm
pT2		Durchmesser zwischen 2,0 und 5,0 cm
pT3		Durchmesser mehr als 5,0 cm messender Tumor
pT4	pT4a	Ausdehnung bis zur Brustwand (Infiltration des M. pectoralis hier nicht relevant!)
	pT4b	Ödem, Ulzeration oder Satellitenknoten der Brusthaut, Infiltration der Epidermis (nicht der Dermis)
	pT4c	pT4a und pT4b

	pT4d	Inflammatorisches Karzinom (klinischer Aspekt!)
--	------	---

pN – Lymphknoten		Suffix "(sn)" bei Sentinel-Lymphknoten
pNX		Regionale Lymphknoten können nicht beurteilt werden
pN0		Keine regionalen LK-Metastasen, keine immunhistochemische Untersuchung auf isolierte Tumorzellen (ITC)
	pN0(i-)	Keine LK-Metastasen, immunhistochemische Untersuchung auf isolierte Tumorzellen (IHC) negativ
	pN0(i+)	Rein immunhistologischer Nachweis isolierter Tumorzellen (ITC) oder kleiner Cluster von Tumorzellen, die nicht größer als 0,2 mm in der größten Ausdehnung sind. Typischerweise zeigen sog. ITC's keine metastatische Aktivität, z.B. Proliferation oder Stromareaktion, daher N0!
pN1		Metastasierung in 1-3 axillären und/oder Mammaria-LK's mit mikroskopischem Tumorzellnachweis im Sentinel-LK, klinisch nicht erkennbar
	pN1mi	Mikrometastasierung (>0,2 mm, keine Metastase >2,0 mm)
	pN1a	Metastasierung in 1-3 axillären LK
	pN1b	Metastasierung in Mammaria-LK's mit mikroskopischem Tumorzellnachweis im Sentinel-LK, klinisch nicht erkennbar
	pN1c	Metastasierung in 1-3 axillären LK'S und Befall von Mammaria-LK's mit mikroskopischem Tumorzellnachweis im Sentinel-LK, klinisch nicht erkennbar
pN2		Metastasierung in 4-9 axillären LK's; oder Befall von Mammaria-LK's (klinisch erkennbar) in Abwesenheit axillärer LK-Metastasierung
	pN2a	Metastasierung in 4-9 axillären LK's (mindestens 1 Tumorzellverband >2,0 mm)
	pN2b	Matastasierung in Mammaria-LK's (klinisch erkennbar) in Abwesenheit axillärer LK-Metastasierung

pN3		Metastasierung in 10 oder mehr axilläre LK's oder Befall infraklavikulärer LK'S oder Metastasierung in ipsilat. Mammaria-LK's (klinisch erkennbar) bei Vorhandensein mindestens eines befallenen axillären LK's; oder Befall von mehr als 3 axillären LK's mit klinisch asymptomatischen mikroskopisch nachgewiesenen Metastasen in Mammaria-LK's; oder Befall von ipsilateralen supraklavikulären Lymphknoten
	pN3a	Befall von 10 oder mehr axillären LK's (mindestens 1 Tumorzellansammlung >2,0 mm) oder Befall infraklavikulärer LK's
	pN3b	Metastasierung in ipsilaterale Mammaria-LK's (klinisch erkennbar) bei Vorhandensein von mindestens einem befallenen axillären LK; oder Metastasierung in 3 oder mehr axilläre LK's sowie Befall von Mammaria-LK's mit mikroskopischem Tumorzellnachweis im Sentinel-LK, klinisch nicht erkennbar
	pN3c	Metastasierung in ipsilaterale supraklavikuläre Lymphknoten

Beim Nachweis von Tumorzellkomplexen größer als 0,2 cm in Sentinel-LK ist in der Regel eine konventionelle axilläre LK-Dissektion angezeigt.

pM - Fernmetastasen		
MX		Vorhandensein von Fernmetastasen kann nicht untersucht werden
M0		Keine Fernmetastasen
M1		Fernmetastasen vorhanden (ipsilaterale supraklavikuläre Lymphknotenmetastasen eingeschlossen)

Lymphgefäßinvasion	
Lx	Lymphgefäßinvasion kann nicht beurteilt werden
L0	Keine Lymphgefäßinvasion
L1	Lymphgefäßinvasion

Veneninvasion	
Vx	Veneninvasion kann nicht beurteilt werden
V0	Keine Veneninvasion

V1	Mikroskopische Veneninvasion
V2	Makroskopische Veneninvasion

Residualtumor	
Rx	Vorhandensein von Residualtumor kann nicht beurteilt werden
R0	Kein Residualtumor
R1	Mikroskopisch Residualtumor
R2	Makroskopisch Residualtumor

Symbole	
p	Primärtumor
m (mult)	Multiple Primärtumore
r	Rezidivtumor
y	Klassifikation während oder nach multimodaler Therapie
SN	Sentinel-Lymphknoten

5.3.1 MULTIFOKALITÄT/MULTIZENTRIZITÄT

Präfix: m oder mult (5)

Multifokal: Mehrere, räumlich voneinander getrennte Tumorherde in einem Segment. Abstand zwischen den Herden weniger als 4 cm.

Multizentrisch: Mehrere Tumorherde in verschiedenen Quadranten bzw. Abstand zwischen den Tumorherden mindestens 4 cm.

5.3.2 EXTENSIVE UND PRÄDOMINANTE INTRADUKTALE KOMPONENTE BEI INVASIVEM KARZINOM MIT DCIS

- Karzinom mit extensiver intraduktaler Komponente (**EIC**):
intraduktale Tumorkomponente 25 % - 80 % der Tumorfläche mit Ausdehnung über die Grenzen des invasiven Tumoranteils.

- Karzinom mit prädominierender intraduktaler Komponente (**PIC**):
intraduktale Tumorkomponente mehr als 80 % der Tumorfläche mit Ausdehnung über die Grenzen des invasiven Tumoranteils.
5.4 DCIS (Duktales Carcinoma in situ) Grading und Prognoseindex

Klassifikation (2)

KERNGRAD	KERNFORM	KERNGRÖÖE	CHROMATIN	NUKLEOLI	MITOSE N
I gering	Monoton und isomorph	1,5 – 2 Erythrozyten- oder Gangepithelzellkern-durchmesser	Gewöhnlich diffus feinkörnig	Nur gelegentlich	Selten
II intermediär	Weder Kerngrad I noch III				
III hoch	Deutlich pleomorph	Gewöhnlich >2,5 Erythrozyten oder Gangepithelzellkern-durchmesser	Gewöhnlich vesikulär bzw. unregelmäßig	Prominent, häufig multipel	Evtl. auffällig

Zusätzliche fakultative Angaben:

- Architektur (Komedotyp, cribriformer, papillärer, mikropapillärer, solider Typ)
- Quantifizierung der Nekrosen (zonale, zentrale Komedonekrosen oder punktförmige Nekrosen)
- Bei Mikrokalk: lamellär (psammomatös), amorph (granulär), ggf. Stromakalzifikationen

5.6 INVASIVES MAMMAKARZINOM. TUMORGRADING

nach Elston und Ellis 1991 (4)

Tubulusausbildung	> 75 %	1
	10 – 75 %	2
	< 10 %	3
Kernpleomorphie	Gering	1
	Mittelgradig	2

	Stark	3	
Mitoserate	0 – 5 / 10 HPF*	1	
	6 – 11 /10 HPF*	3	
	> 12 / 10 HPF*	3	
SUMMENSCORE		3 – 9	
Summenscore	Malignitätsgrad	G-Gruppe	Definition
3, 4, 5	gering	G1	gut differenziert
6, 7	mäßig	G2	mäßig differenziert
8, 9	hoch	G3	schlecht differenziert

*HPF =high power field

Die hier angegebenen Kriterien für einen Gesichtsfelddurchmesser von 0,45 mm entsprechend einem einfachen Lichtmikroskop mit Sehfeldzahl 18 ohne Großfeldtubus.

5.5 REGRESSIONSGRAD NACH NEOADJUVANTER THERAPIE

Graduierung nach Sinn (13)

Definition nach Sinn	
0	Kein Effekt
1	Tumorsklerose mit resorptiver Entzündung und/oder zytopathischen Effekten
2	Weitgehende Tumorsklerose mit nur fokalem/multifokalem minimal-invasivem Resttumor
3	Kein invasiver Resttumor
4	Kein Resttumor

6 ZUSATZUNTERSUCHUNGEN

Die folgenden Zusatzuntersuchungen werden routinemäßig am Tumorsektat durch-geführt. Ggf. erfolgen diese Untersuchungen an Mammastanzen oder an Metastasen eines Mammakarzinoms.

- Voraussetzung für optimale (zusätzliche) immunhistochemische Reaktionen und für eine optimale Qualität der Schnittpräparate ist eine Fixationsdauer der Resektate von mindestens 24 Stunden.

6.1 IMMUNHISTOCHEMISCHE REZEPTORANALYSE

- Bei invasivem Mammakarzinom ist in der Primärdiagnostik führen wir eine immunhistologische Untersuchung der Östrogen- und Progesteronrezeptoren durch. Automatisch wird auch eine Her-2/neu Analyse und eine Bestimmung der Tumorproliferation (Ki67) durchgeführt.
- Auswertung immunhistologischer Resultate semiquantitativ: Stets Angabe des Anteils der positiven Zellkerne für den Östrogen- wie den Progesteronrezeptor
- Gemäß der aktuellen S3-Leitlinie und den AGO Leitlinien wird die Definition von Rezeptornegativität angepasst. Falls <1% Tumorzellen eine Anfärbung aufweisen, wird der Tumor als Rezeptornegativ eingestuft. Bei $\geq 1\%$ muss der Tumor als schwach rezeptorpositiv definiert werden. Allerdings Ansprechbarkeit auf eine endokrine Therapie auch bei Tumoren mit 1 – 10% ER- und/oder PR-positiven Tumorzellkernen nachgewiesen.
- Zusätzlich Empfehlung der Angabe des in Deutschland üblichen immunreaktiven Scores (IRS) nach Remmele und Stegner

Immunreaktiver Score (IRS) nach Remmele und Stegner (9)

Prozentsatz positiver Zellkerne		x Farbintensität		= IRS
Keine pos. Kerne	- 0 Punkte	Keine Färbreaktion	- 0 Punkte	0 – 12 Punkte
<10 % pos. Kerne	- 1 Punkt	Schwache Färbereaktion	- 1 Punkt	
10-50% pos. Kerne	- 2 Punkte	Mäßige Färbereaktion	- 2 Punkte	
51-80% pos. Kerne	- 3 Punkte	Starke Färbereaktion	- 3 Punkte	
> 80% pos. Kerne	- 4 Punkte			

6.2 IMMUNHISTOCHEMISCHE UNTERSUCHUNG DER HER-2-NEU-EXPRESSION

Bewertung Her-2/neu Immunhistochemie (1,14)

Immunhistochemie		
HerceptTest® Score	Reaktionsmuster	Bewertung
0+	Keine Färbereaktion oder $\leq 10\%$ der invasiven Tumorzellen mit Markierung der Zellmembran	negativ
1+	$>10\%$ Schwache membranöse, inkomplette Reaktion	negativ
2+	ungleichmäßige oder schwache zirkuläre Membranreaktion in mehr als 10 % der invasiven Tumorzellen oder starke zirkuläre Membranreaktion in $\leq 30\%$ der invasiven Tumorzellen	Schwach positiv (geringe Her-2/neu Überexpression)
3+	$>30\%$ der invasiven Tumorzellen mit zirkulärer Markierung der Zellmembran; Färbeintensität stark	Stark positiv (starke Her-2/neu Überexpression)

6.3 IMMUNHISTOCHEMISCHE UNTERSUCHUNG DER KI67 PROLIFERATIONSRATE

Bewertung Ki67-Immunhistochemie. Färbemuster: nuklear.

Immunhistochemie	
Ki67	Bewertung
$<10\%$	Geringe Proliferation
10-25%	Mäßige Proliferation
$>25\%$	Hohe Proliferation

- Weitere immunhistochemische Untersuchungsmöglichkeiten (Antikörper) stehen zur Verfügung.

6.4 IMMUNHISTOCHEMISCHE UNTERSUCHUNG EINES SOG. „BASALEN PHÄNOTYPES“

Der sog. Basalzelltyp (Basal-like breast cancer) stellt einen rein molekularpathologisch definierten Subtyp des invasiven Mammakarzinomes dar. Er zeigt zumeist eine Östrogen-, Progesteronrezeptor- und Her-2/neu Negativität (Triple negative). Zudem kann er auch immunhistochemisch näher eingegrenzt werden und exprimiert gehäuft basale Zytokeratine (CK5/6) und auch den EGF-Rezeptor (6). Dieser Subtyp findet sich diese spezielle Morphologie vermehrt bei einer hereditären Genese und ist signifikant assoziiert mit dem Vorliegen einer mit einer BRCA1 oder BRCA2 Mutation .

Dieser Phänotyp kann annähernd immunhistochemisch abgebildet werden :

- Her-2/neu positiv (3+) (**HER-2 Typ**)
- Her-2/neu negativ
 - Östrogenrezeptor negativ (**Basaler Typ**)
 - Östrogenrezeptor positiv
 - Hoch proliferationsaktiv (Ki-67 $\geq 25\%$) (**Luminal-B**)
 - Gering proliferationsaktiv (Ki-67 $< 25\%$) (**Luminal-A**)

6.5 MOLEKULARPATHOLOGISCHE UNTERSUCHUNG HER-2-NEU-AMPLIFIKATION (CISH-TEST)

Bei immunhistochemisch grenzwertiger Her-2/neu Expression (2+) wird eine chromogene in situ Hybridisierung durchgeführt (dual probe Hybridisation). Bei einem HER2/CEN 17 Quotient von < 2 liegt keine Amplifikation vor (Her-2/neu negativ). Bei einem Quotient von ≥ 2 liegt eine Amplifikation vor (Her-2/neu positiv). Bei einem Quotient von < 2 ist der Befund als HER2 positiv einzustufen, falls die durchschnittliche HER2 Kopie Anzahl pro Zelle ≥ 6 ist. Bei einem Quotient von < 2 und durchschnittlicher HER2 Kopie Anzahl < 4 pro Zelle ist der Befund als HER2 negativ einzustufen*. Bei einem Quotient von < 2 und durchschnittlicher HER2 Kopie Anzahl pro Zelle von ≥ 4 und < 6 muss der Test wiederholt werden.

*[J Clin Oncol](#). 2013 Nov 1;31(31):3997-4013. doi: 10.1200/JCO.2013.50.9984. Epub 2013 Oct 7.

Recommendations for human epidermal growth factor receptor 2 testing in breast cancer: American Society of Clinical Oncology/College of American Pathologists clinical practice guideline update.

6.7. GENEXPRESSION-UNTERSUCHUNGEN

Der Oncotype-Multigentest kann am Paraffinmaterial des Tumors durchgeführt werden. Auch für andere Genexpressionsanalysen (z.B. Endopredict, MammaPrint) stellen wir Paraffinmaterial zu Verfügung, falls gewünscht.

7 INTERNE UND EXTERNE QUALITÄTSKONTROLLE

7.1 INTERNE QUALITÄTSKONTROLLE.

- Jede Mamma-PE oder Resektion wird von 2 Fachärzten des Institutes unabhängig voneinander untersucht.
- Bei divergierender Beurteilung werden institutsintern die Meinungen weiterer Fachärzte eingeholt.
- Eine interne Qualitätskontrolle der immunhistochemischen Untersuchungen erfolgt täglich durch Testung aller verwendeten Antikörper mittels Positivkontrollen. Das nähere Prozedere dieser Kontrollen ist in den Unterlagen zur Akkreditierung des Institutes beschrieben.

7.2 EXTERNE QUALITÄTSKONTROLLE.

Falls ein Konsens auch unter Hinzuziehung aller im Institut tätigen Fachärzte nicht möglich ist, wird eine externe konsiliarische Beurteilung eingeholt. Dies kann auch auf Wunsch der behandelnden Ärzte oder der Patienten erfolgen.

Konsilaradressen:

Prof. Dr. Kreipe, Medizinische Hochschule Hannover

Priv.- Doz. Dr. Lebeau, Universität München

- Seit 1990 besteht die „Arbeitsgemeinschaft Qualitätskontrolle“ der Pathologischen Institute Gelsenkirchen, Münster (2 Institute), Dortmund und Recklinghausen. Die Sitzungen dieser Arbeitsgemeinschaft finden vierteljährlich alternierend in den entsprechenden Instituten statt.
- Eine externe Kontrolle des immunhistochemischen Labors erfolgt durch regelmäßige Teilnahme an den Ringversuchen der Deutschen Gesellschaft für Pathologie.

8 INTERNET-ADRESSEN UND LITERATUR

8.1 INTERNET-ADRESSEN

AWMF Leitlinie Mamma-Ca:

www.uni-duesseldorf.de/www/AWMF/LL/o32-045.ktm

Deutsche Gesellschaft für Senologie:

www.senologie.org

Eusoma Guidelines:

www.eusoma.org

NHS Breast Screening Programme Publications:

www.cancerscreening.uhs.uk/breastscreen/publications

8.2 LITERATUR

1. Carlson RW, Moench SJ, Hammond ME, Perez EA, Burstein HJ, Allred DC, Vogel CL, Goldstein LJ., Somlo G, Gradishar WJ, Hudis CA, Jahanzeb M, Stark A, Wolff AC, Press MF, Winer EP, PaikS, Ljung BM. HER2 testing in breast cancer: NCCN Task Force report and recommendations. J Natl Compr Canc Netw 2006b; 4 (suppl 3):S1-22.
2. Consensus Conference Committee. Consensus conference on the classification of ductal carcinoma in situ. Cancer 1997; 80: 1798-1802.
3. European guidelines for quality assurance in breast cancer screening and diagnosis, 4th ed. 2006, edited by Perry N, Broders M, de Wolf C, Törnberg S, Holland R., von Karsa L.
4. Elston CW, Ellis IO. Pathological prognostic factors in breast cancer. I. The value of histological grade in breast cancer: experience from a large study with long-term follow-up. Histopathology 1991; 19:403-410.
5. Faverly DR, Burgers L, Bult P, Holland R. Three dimensional imaging of mammary ductal carcinoma in situ: clinical implications. Semin Diagn Pathol 1994; 11:193-198.
6. Foulkes WS, Smioth IE, Reis-Filho JS. N Engl J Med 2010. Triple-Negative Breast Cancer. 363; 1938-1948.

7. Harris L, Fritsche H, Mennel R, Norton L, Ravdin P, Taube S, Somerfile MR, Hayes DF, Bast RC Jr. American Society of Clinical Oncology (2007) update of recommendations for the use of tumour markers in breast cancer. *J Clin Oncol.* 25: 5287-312
8. Non-operative Diagnosis Subgroup of the National Coordinating Group for Breast Screening Pathology (NHSBSP). Guidelines for Non-Operative Diagnostic Procedures and Reporting in Breast Cancer Screening (NHSBSP Publication No. 50). Sheffield. NHS Cancer Screening Programmes 2001; Publication No. 50.
9. Remmele W, Stegner HE. Recommendation for uniform definition of an immunoreactive score (IRS) for immunohistochemical estrogen receptor detection (ER-ICA) in breast cancer tissue. *Pathologe* 1987; 8:138-140.
10. Scholl SM, Peirga JY, Asselain B, Beuzeboc P, Dorval T, Garcia-Giralt E, et al. Breast tumour response to primary chemotherapy predicts local and distant control as well as survival. *Eur J Cancer* 1995; 31A:1969-1975.
11. Schwartz G, Consensus Conference Committee. Proceedings of the concensus conference on the role of sentinel lymph node biopsy in carcinoma of the breast, April 19-22, 2001, Philadelphia, Pennsylvania. *Cancer* 2001; 94:2542-2551.
12. Silverstein MJ, Lagios MD, Craig P. W. e. a. A prognostic index for ductal carcinoma in situ of the breast. *Cancer* 1996; 77:2267-2274.
13. Sinn HP, Schmid H, Junkermann H et al. (1994) Histologische Regression des Mammakarzinoms nach primärer (neoadjuvanter) Chemotherapie. *Geburtshilfe Frauenheilkunde* 54:552-558.
14. Kreienberg et al. Interdisziplinäre S3-Leitlinie für die Diagnostik, Therapie und Nachsorge des Mammakarzinoms. 1. Aktualisierung 2008. Deutsche Krebsgesellschaft e.V. (DKG) und Deutsche Gesellschaft für Gynäkologie und Geburtshilfe (DGGG).
15. UICC. TNM classification of malignant tumours, 7th ed (Sobin LH, Wittekind Ch, eds.). Wiley-Liss, Inc, New York 2009
16. WHO classification of tumours of the breast, edited by Lakhani, 4th edition 2012

ANLAGE 1

E.-Nr.

Pat.-Name, Vorname: _____

(ggf. Aufkleber)

Absenderstempel:

Geb.-Datum: _____

Datum:

Präparate:

I. _____

IV. _____

II. _____

V. _____

III. _____

VI. _____

Klinische Daten (Diagnose, Anamnese, Vorbefunde):

	ja	nein
palpabler Herdbefund:	<input type="checkbox"/>	<input type="checkbox"/>
Mikrokalk:	<input type="checkbox"/>	<input type="checkbox"/>
Präparateradiogramm:	<input type="checkbox"/>	<input type="checkbox"/>
Drahtmarkierung:	<input type="checkbox"/>	<input type="checkbox"/>
Schnellschnitt:	<input type="checkbox"/>	<input type="checkbox"/>
BET geplant:	<input type="checkbox"/>	<input type="checkbox"/>

Klinisch gemessener max. Tumordurchmesser:

Maße: lateral-medial: cranial-caudal: dorsal-ventral:

Topographische Zuordnung der Präparate zu den Paraffinkapseln (Resektate und Abladate)

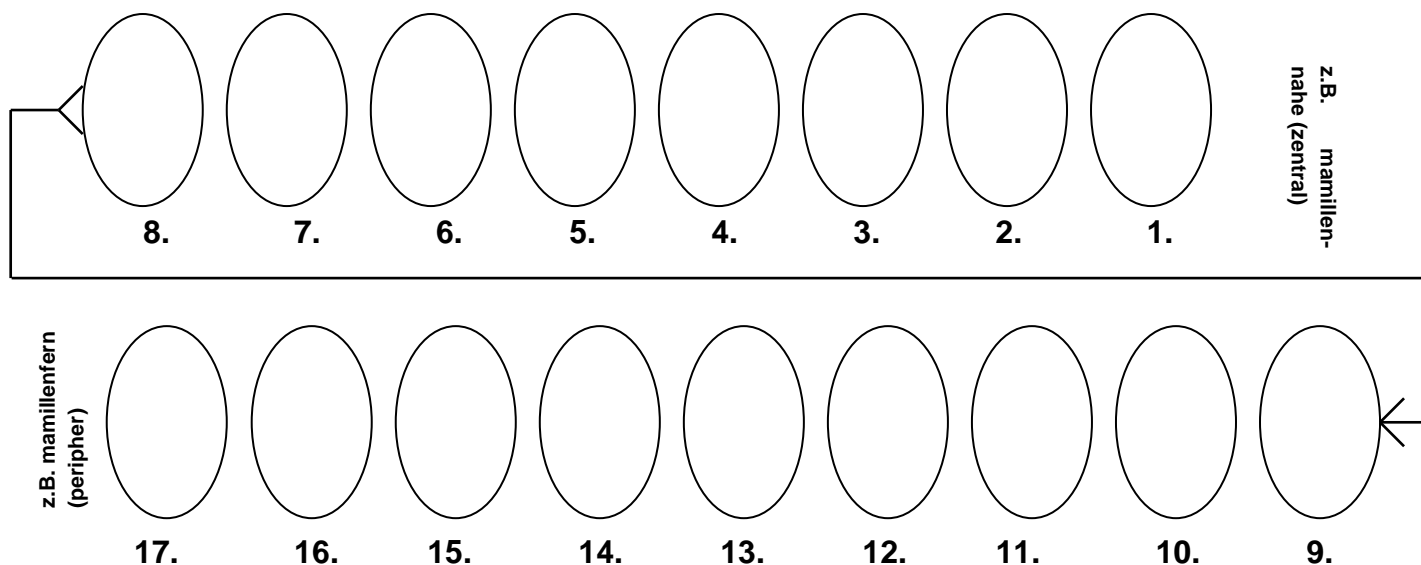
a

.....	n
b	o
c	p
d	q
e	r
f	s
g	t
h	u
i	v
j	w
k	x
l	y
m	z

Farbstoffmarkierungen

Bitte Präparatränder um Scheibe 1 benennen, Herdbefunde einzeichnen, überzählige Scheiben streichen, ausgeschnittene Proben einrahmen und durchbuchstabieren, Zuordnung der Scheiben zu den Paraffinblöcken.

Zuschnittsskizze für Exzidate :



Bearbeitung:

Labor:

Pathologe:

ANLAGE 3 HER-2 CISH AUSWERTUNG

HER2 CISH Analytik für Mammakarzinome mit dual-probe in situ Hybridisation

E.-Nr.: _____

Zellkern Nr.	HER2-Signal (grün)	CEN-17 Signal (rot)	Zellkern Nr.	HER2-Signal (grün)	CEN-17 Signal (rot)
1					

2					
3					
4					
5					
6					
7					
8					
9					
10					
Gesamt (1-10)			Gesamt (11-20)		

Bestimmung der Ratio HER2/CEN-17 für 20 Kerne. Bei Borderline-Ratio (1,8-2,2) erneut 20 Zellkerne messen mit Bestimmung der Ration für 40 Kerne.

	HER2	CEN-17	HER2/CEN-17 Ration
Gesamtsumme (1-20)			

HER2 negativ* bei HER2/CEN 17 Ratio<2 und durchschnittl. HER2 Kopiezahl < 4 Signale pro Zellkern

HER2 fraglich* bei HER2/CEN 17 Ratio<2 und HER2 Kopiezahl ≥4 und ≤6 pro Zellkern (Wiederholung)

HER2 positiv* bei HER2/CEN 17 Ratio≥2 oder bei HER2/CEN 17 Ratio <2 und durchschnittl. Kopiezahl >6

Unterschrift des Untersuchers und Datum: _____